2

Conceptos básicos de la reproducción

2.1. Anatomía del aparato genital interno y de la mama.

2.2. Ciclo ovárico y ciclo endometrial.

2.3. Gametogénesis. Fecundación. Implantación.

2.4. Embriología. Desarrollo y fisiología fetal.

2.5. Fisiología de la placenta, membranas y líquido amniótico.

Alicia García García-Porrero
Aldina Couso González
M.ª Cruz Estévez Salamanca
Concepción Sánchez Martínez
Soledad Oñate Tejada
Yasmina Cabrera Guerra

2.1 Anatomía del aparato genital interno y de la mama

2.1.1. Genitales externos

La vulva está constituida por aquellas partes del aparato genital femenino que son visibles en la región perineal. El monte de Venus está situado por encima de la sínfisis del pubis, a partir del cual se originan dos pliegues longitudinales de piel constituyendo los labios mayores, rodeando a su vez a los labios menores, unos pliegues cutáneos delgados y pigmentados, con abundantes glándulas sebáceas y sudoríparas, que carecen de folículos pilosos. El clítoris es un órgano eréctil, de pequeño tamaño, situado en el borde inferior del pubis y rodeado por los labios menores. La separación de los labios permite observar el vestíbulo y el meato uretral, a unos 2 cm del clítoris. En el vestíbulo vaginal se hallan el hímen, membrana delgada y vascularizada que separa la vagina del vestíbulo, los conductos de las glándulas de Skene y de las glándulas de Bartholino.

2.1.2. Genitales internos

Útero

Es un órgano muscular que se compone de cuerpo y cuello uterinos, separados entre sí por un ligero estrechamiento, el istmo uterino. El cérvix o cuello uterino presenta una porción supravaginal (2/3) y otra intravaginal, hocico de tenca o portio (1/3). La porción vaginal muestra en su superficie el orificio cervical externo con un labio anterior y otro posterior. Este orificio constituye un extremo del conducto del cuello uterino, abierto por el otro lado a la cavidad uterina a través del orificio cervical interno.

La cubierta peritoneal se refleja a nivel del istmo para cubrir la cara superior de la vejiga, formando el espacio uterovesical. El peritoneo de la pared posterior recubre el cuerpo uterino y la porción superior del cérvix, extendiéndose a continuación hasta el recto, formando el espacio rectouterino o fondo de saco de Douglas.

Trompas uterinas o de Fallopio

Comunican la cavidad uterina con la cavidad peritoneal. El orificio abdominal de la trompa está bordeado por las fimbrias del pabellón tubárico, relacionadas a su vez con el ovario. Desde el orificio abdominal se llega al pabellón, que se continúa con la ampolla de la trompa, la cual a través del istmo llega al útero y con su porción intersticial se introduce en la pared del mismo y se abre a la cavidad uterina. La trompa se halla en el borde superior libre del ligamento ancho, entre los ligamentos redondo y uteroovárico.

Ovario

En número de dos, se sitúan cada uno de ellos en la fosa ovárica, en el ángulo formado por la bifurcación de la arteria ilíaca primitiva. Tienen forma ovoidea y pueden llegar a medir en la edad adulta 5 cm de largo, 3 de ancho y 2 de grueso. Tienen un polo superior en contacto con la trompa, y un polo inferior orientado hacia el útero fijado a él por el ligamento uteroovárico.

Vagina

Conducto aplanado que pone en comunicación la cavidad uterina con la vulva. Se dirige desde abajo arriba y de atrás hacia delante formando un ángulo de 70° con la horizontal. La extremidad superior de la vagina al insertarse en torno al cuello uterino, a 2-3 cm de orificio cervical externo, forma los llamados fondos de saco vaginal, anterior, posterior, derecho e izquierdo.

Vejiga urinaria

Situada por detrás de la sínfisis del pubis y por delante del útero y de la vagina. Su base se halla en contacto con la pared vaginal anterior.

El cuello de la vejiga se encuentra sobre el diafragma urogenital, y se continúa con la uretra. Su superficie superior se halla recubierta por el peritoneo, en contacto con el cuello y cuerpo uterinos. El espacio de Retzius se sitúa entre el pubis y la vejiga urinaria, cubierto de tejido adiposo extraperitoneal.

Uréter

Penetra en la pelvis cruzando por delante de la bifurcación de la arteria ilíaca común y alcanza el suelo pélvico siguiendo la pared lateral de la pelvis. A nivel de la espina isquiática, se dirige hacia delante y hacia dentro, por debajo del ligamento ancho, y entre las arterias uterinas y vaginal para alcanzar el fórnix vaginal lateral. En este punto se encuentra a 2 cm del cérvix. Después asciende por delante de la vagina hasta alcanzar el trígono vesical, penetrando en la vejiga en sentido oblicuo.

Diafragma pélvico o suelo pélvico

Constituye una división músculotendinosa en forma de embudo entre la cavidad pélvica y el periné. Está formado por el músculo elevador del ano y el coccígeo, recubiertos de una capa superior y otra inferior de fascia. Se extienden desde las paredes pélvicas laterales hacia abajo, para converger en la línea media y unirse entre sí, insertándose en la porción terminal de la uretra, en la vagina y en el ano. Por delante, no convergen en la línea media por detrás del pubis, sino que dejan un espacio libre en el suelo pélvico donde se sitúa el diafragma urogenital.

Sirve de punto de fijación para las vísceras pélvicas e interviene en la contracción vaginal durante el coito, en el parto, en la micción y en la defecación.

Periné

El periné se halla limitado por los bordes pélvicos, es decir, por la sínfisis del pubis, el ligamento arqueado, las ramas isquiopubianas, la tuberosidad isquiática, los ligamentos sacrotuberosos, el sacro y el cóccix. El suelo del periné está compuesto por la piel y dos capas de fascia superificial (fascia de Colles), mientras que la capa más profunda del periné la constituye el diafragma pélvico.

La línea transversa que une las tuberosidades isquiáticas divide el periné en un triángulo anterior urogenital, donde se encuentra el diafragma urogenital, y un triángulo posterior o anal, donde están las fosas isquiorrectales.

El diafragma urogenital se halla atravesado por la uretra y por la vagina. Está formado por una capa superior y otra inferior, que recubren los músculos perineales profundos, el esfínter de la uretra membranosa y los vasos y nervios pudendos.

El triángulo anal contiene el conducto anal y sus esfínteres, el cuerpo anococcígeo y las fosas isquiorrectales, que contienen una gran cantidad de tejido adiposo, los vasos y nervios hemorroidales inferiores y los vasos y nervios pudendos internos.

Los músculos del periné son los músculos bulbocavernosos e isquiocavernosos, los músculos transversos superficiales y profundos, el esfínter de la uretra y el esfínter anal externo.

Fijación de las vísceras pélvicas

El útero se fija gracias a numerosas estructuras peritoneales, ligamentosas, fibrosas y fibromusculares, de todas ellas, las más importantes son los ligamentos cardinales y las extensiones endopélvicas del diafragma pélvico. La prolongación peritoneal úterovesical recibe el nombre de ligamento anterior del útero, mientras que la prolongación rectouterina recibe el nombre de ligamento posterior.

Los ligamentos redondos son prolongaciones aplanadas del útero hacia abajo, siguiendo el conducto inguinal para terminar en los labios mayores.

Los ligamentos uterosacros unen la porción superior del cérvix con las zonas laterales del sacro. Estos ligamentos a nivel uterino se confunden con la capa posterior de los ligamentos cardinales.

Los ligamentos anchos parten de la pared pélvica lateral formando dos amplias alas que rodean al útero dividiendo la cavidad pélvica en un compartimento anterior y otro posterior. Su borde superior rodea la trompa de Falopio,

continuándose bajo el nombre de ligamentos infundibulopélvicos. Entre las dos capas de peritoneo se encuentra tejido adiposo, el ligamento ovárico, el parametrio, el epoóforo, el paraóforo y el conducto de Gartner, los vasos uterinos y ováricos, los linfáticos y los nervios.

Los ligamentos cardinales o de Mackenrodt están formados por tejido fibroso denso y fibras musculares lisas, extendiéndose desde la cara lateral del istmo uterino a la pared de la pelvis. Constituyen una gruesa capa de tejido conectivo que rodea a las vasos uterinos. Los ligamentos cardinales se unen a la fascia uterovaginal y a la fascia endopélvica vesical. Por detrás se unen con los ligamentos uterosacros.

Irrigación sanguínea de la pelvis

Las vísceras pélvicas se hallan irrigadas por las ramas hipogástricas de las arterias ilíacas comunes, a excepción de las arterias ováricas (que proceden de la aorta), hemorroidal superior (rama de la arteria mesentérica superior) y sacra media (rama de la aorta).

Vasos linfáticos pélvicos

Los ganglios linfáticos de la pelvis reciben vasos linfáticos procedentes de los órganos pélvicos y de la región inguinal. En general, estos linfáticos siguen el recorrido paralelo al de los vasos principales, y reciben el mismo nombre que éstos: ganglios ilíacos externos, hipogástricos, ilíacos comunes, cadena ganglionar periaórtica, ganglios inguinales superficiales e inguinales profundos.

Inervación del aparato genital

Los órganos pélvicos se hallan inervados por el sistema autónomo, a través de los plexos

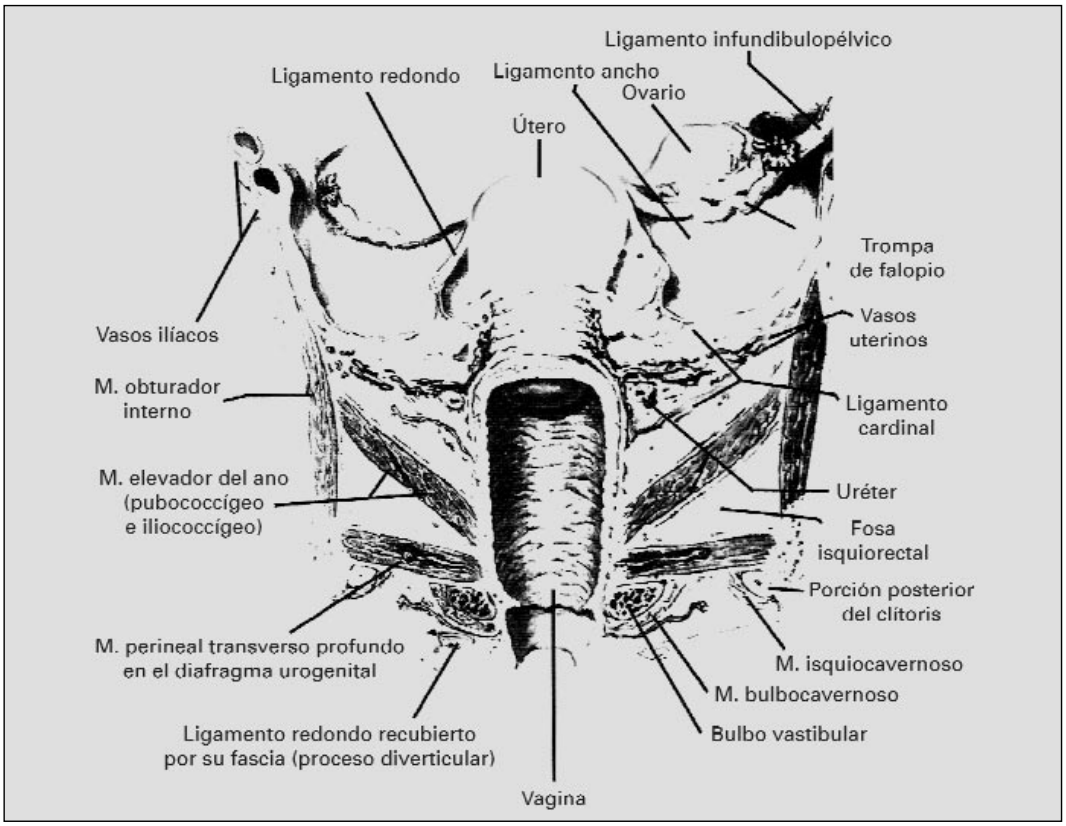

FIGURA 1. Fijación de las vísceras pélvicas.

hipogástricos (superior, medio e inferior), el plexo pélvico, que se divide en plexo rectal y vesical, y los plexos ováricos procedentes de los plexos aórtico y renal.

2.1.3. Glándula mamaria

La mama es una glándula exocrina, de origen ectodérmico. Está limitada en su plano profundo por la aponeurosis que cubre el pectoral mayor y en el plano superficial e inferior por el pliegue submamario. En el vértice de su cara convexa encontramos una eminencia en forma de papila, denominada pezón, que representa la zona de desembocadura de 12 a 20 conductos galactóforos, que previamente han sufrido una dilatación formando los senos galactóforos. Rodeando el pezón se encuentra la areola, zona de piel más delgada y pigmentada, en la cual la grasa ha sido sustituida por fibras musculares lisas, constituyendo el músculo subareolar. Por otro lado la areola presenta unas glándulas sebáceas de desarrollo especial llamadas tubérculos de Morgagny.

La glándula mamaria está constituida por 15-20 lóbulos dispersos radialmente en dirección al pezón. Cada lóbulo tiene su propio conducto excretor y están separados entre si por capas de tejido conjuntivo fibroso y grasa, que siguen un trayecto vertical a través de la mama (ligamentos de Cooper). Los lóbulos están formados por múltiples lobulillos conectados por tejido areolar, vasos sanguíneos y conductos, y a su vez los lobulillos están constituidos por conjuntos de alvéolos o ácinos que se abren a múltiples conductos galactóforos.

La vascularización de la mama se efectúa desde tres orígenes, uno principal a través de la arteria mamaria externa o torácica inferior, rama de la arteria axilar, y dos secundarios a través de la mamaria interna, rama de la subclavia, y a través de las arterias intercostales. El retorno venoso sigue un camino similar al componente arterial.

La irrigación linfática tiene lugar a través de los linfáticos subescapulares y laterales de la vena axilar, linfáticos de la vena axilar, linfáticos infraclaviculares y paraesternales.

2.2 Ciclo ovárico y ciclo endometrial

2.2.1. Ciclo ovárico

Conjunto de fenómenos que acontecen periódicamente en la mujer, encaminados a la selección y preparación de un folículo para la ovulación. El proceso de ovulación permite la obtención de un ovocito maduro apto para ser fecundado, y la formación del cuerpo lúteo en la segunda fase del ciclo.

La ovulación sucede cada 28 días, aunque se admite como patrón de normalidad un intervalo entre 21-35 días. Los primeros ciclos que suceden en la pubertad, los que preceden a la menopausia y los que siguen a un parto suelen ser anovulatorios.

Mecanismos de control del ciclo ovárico

Hasta hace varios años se pensaba que el control del ciclo residía en el hipotálamo, el cual mediante el decapéptido LH-RH desencadenaba la secreción de las gonadotrofinas (FSH y LH), las cuales a su vez, estimulaban la secreción por el ovario de esteroides sexuales, que mediante un mecanismo de feeb-back negativo se encargan de frenar la producción de FSH y LH. Actualmente, se piensa que es el propio ovario el responsable de controlar el desarrollo folicular mediante factores ováricos que actúan por mecanismos de secreción autocrina y paracrina, teniendo los niveles de gonadotrofinas una acción meramente permisiva sobre la foliculogénesis. Por lo tanto, el ovario es el regulador del ciclo genital femenino, ya que mediante las variaciones de su producción estrogénica modula la liberación hipofisaria de gonadotrofinas y determina su patrón cíclico de secreción. No obstante, para un adecuado desarrollo del ciclo es necesaria una estrecha relación funcional entre el hipotálamo, hipófisis y ovario.

Desarrollo folicular

El elemento fundamental del ciclo ovárico es el folículo. En su fase más precoz constituye el folículo primordial, el cual está constituido por un ovocito en estadio de diplotene de la profase de la primera división meiótica, rodeado de una hilera de células de la pregranulosa.

El número de folículos primordiales varía a lo largo de la vida de la mujer, en el feto llegan a existir 7 millones, al nacer hay entre 700.000-2.000.000, en la pubertad se reducen a 400.000 y sólo unos 400 llegarán a la ovulación. Esto se debe a que del conjunto de folículos primordiales y de forma inexorable e irreversible un número determinado de los mismos comienza su maduración. Sin embargo, todos aquellos que no consigan superar las sucesivas fases de este proceso sufrirán un proceso de muerte folicular o atresia.

De forma continua e independiente del estímulo gonadotrópico, un grupo determinado de folículos comienzan su proceso de maduración. Éste se lleva a cabo en oleadas, en número proporcional al del conjunto de folículos remanentes y con intervalos regulares de tiempo. Una vez superada la fase de crecimiento autónomo, el folículo necesita de un nivel basal de FSH para continuar su desarrollo. Por ello, al final de la fase lútea los niveles de estrógenos y progesterona caen sensiblemente, lo que permite la elevación de la FSH que estimulará el desarrollo de los folículos en el ciclo siguiente. Las únicas células que poseen receptores para la FSH son las células de la granulosa. El estímulo de la FSH aumenta el número de sus receptores y de los de estradiol. El estradiol actúa sinérgicamente con la FSH aumentando los receptores y estimulando la mitosis de las células de la granulosa.

Al crecer el folículo primordial, la capa granulosa prolifera y se dispone en varias hileras, por fuera de ésta, y separadas por una membrana basal, se distingue una capa conjuntiva que se denomina teca que presenta dos capas, una interna con abundantes vasos y otra externa. En las células de la teca, la LH estimula la producción de andrógenos a partir del colesterol que reciben gracias a su rica vascularización. La granulosa, en cambio, no tiene aporte sanguíneo, recibe los andrógenos sintetizados en la teca (androstendiona principalmente y testosterona) que difunden a través de la membrana basal, donde son aromatizados a estrógenos gracias al estímulo de la FSH. Esta capacidad aromatizante de andrógenos dependiente de la FSH no se desarrolla completamente hasta el folículo antral, sin embargo, en el folículo preantral o secundario pequeñas cantidades de FSH le van a permitir crear su propio ambiente estrogénico. Además, las células del folículo preantral tienen receptores para los andrógenos, los cuales no sólo sirven de sustrato para la aromatización, sino que también juegan un papel importante en el crecimiento y atresia folicular. De esta forma, cuando llega una cantidad excesiva de andrógenos a la capa granulosa, se supera la capacidad de aromatización de dichas células, que transforman entonces esos andrógenos en otros más potentes, como la dehidrotestosterona, creándose un microambiente folicular androgénico, que disminuye la mitosis de las células de la granulosa y provocan cambios degenerativos y atresia folicular. Por todas estas circunstancias sólo participarán en un nuevo ciclo ovárico los folículos que emerjan del pool coincidiendo con unos niveles tónicos adecuados de FSH y bajos de LH, como sucede al final de la fase luteínica.

Folículo de De Graaf,folículo antral o folículo terciario, es el folículo que alcanza la madurez definitiva, se caracteriza por tener una cavidad central o antro relleno de líquido, que constituye un ambiente único para cada folículo, y permite la nutrición del ovocito y de las células de la granulosa.

La interacción entre FSH y estradiol, tan importante para el crecimiento folicular, también parece responsable de la selección del folículo destinado a ovular. Hacia el 5-7 día del ciclo se produce un aumento de los niveles de estradiol, que junto a la acción de la inhibina producirán un descenso en los niveles de FSH, lo que conlleva la atresia de los folículos excepto al folículo dominante. Este folículo es seleccionado por presentar mayor cantidad de receptores de FSH y mayor capacidad de aromatización.

Ovulación

Será el folículo dominante el que desencadene el estímulo ovulatorio a través de la producción de estrógenos. También en la fase pre-

ovulatoria hay un aumento de progesterona por la luteinización de las células de la granulosa, este fenómeno se observa 24-48 horas antes de la ovulación (día 14º del ciclo) y es fundamental para la misma porque potencia el efecto del estradiol desencadenante del pico de LH, y porque sin la progesterona no aparece el pico de FSH que acompaña al de LH en el desencadenamiento de la ovulación. Las funciones de este pico de FSH son contribuir a la expulsión del ovocito en el momento de la ovulación e inducir la formación de un número adecuado de receptores de LH en las células de la granulosa, para asegurar una adecuada producción de progesterona durante la fase lútea.

Luteogénesis y luteolisis

Después de la ovulación el folículo sufre una serie de cambios para transformarse en el cuerpo lúteo. Éste, gracias al estímulo de la LH, produce progesterona durante la fase secretora del ciclo. La expectativa de vida funcional del cuerpo lúteo en ausencia de gestación es de 14±2 días, a partir de los cuales comienza su regresión (luteolisis) transformándose en cuerpo albicans.

2.2.2. Ciclo endometrial

Bajo la influencia de las hormonas ováricas, estrógenos y progesterona, el endometrio experimenta una serie de cambios morfológicos cíclicos a lo largo del ciclo menstrual de la mujer. Morfológicamente se pueden distinguir dos capas: la capa funcional que es la que experimenta predominantemente los cambios cíclicos, y la que se desprende en el momento de la menstruación, y la capa basal, que sirve de elemento regenerativo después de cada ciclo. Según los cambios histológicos que experimenta el endometrio, se puede dividir el ciclo endometrial en tres fases: fase proliferativa, fase secretora y menstruación.

Fase proliferativa

La fase proliferativa está asociada al crecimiento folicular ovárico y al incremento de la secreción de estrógenos, se corresponde con la primera fase del ciclo ovárico antes de que tenga lugar la ovulación (días 4º-14º del ciclo). El epitelio de superficie del endometrio se regenera con gran rapidez, lo cual está en relación con la concentración plasmática de estrógenos. La respuesta más notable es experimentada por las glándulas del endometrio, las cuales, de ser estrechas, rectilíneas y revestidas por un epitelio monoestratificado, pasan a ser glándulas más numerosas, de luz ancha, tortuosas y revestidas por un epitelio pseudoestratificado. En el estroma aparece edema, infiltrado de leucocitos y mitosis, y los capilares aparecen frecuentemente dilatados. La proliferación que experimenta cada uno de los componentes del tejido endometrial (glándulas, células del estroma y células endoteliales) está marcada por el aumento de la actividad mitótica y el incremento de la síntesis del ADN nuclear y el ARN citoplasmático. Las concentraciones intranucleares de receptores de estrógenos y progesterona alcanzan un pico a mitad del ciclo, previo a la ovulación.

Fase secretora

La fase secretora tiene lugar después de la ovulación (días 14º-28º del ciclo). En esta fase tiene lugar la maduración de las glándulas y del estroma endometrial debido a la producción de progesterona y estrógenos por el cuerpo lúteo.

Las glándulas se hacen grandes, tortuosas y las células pierden su actividad mitótica. En su base van apareciendo inclusiones vacuolares de glucógeno y lípidos. En los días 19º-25º las células son menos altas con un núcleo en la parte apical del citoplasma, y los acúmulos de glucógeno son expulsados a la luz. En un período secretor más avanzado (días 25º-27º) las glándulas exageran su dilatación. El glucógeno excretado desaparece progresivamente de la luz de los tubos, mientras que la parte apical vacía de las células del epitelio del revestimiento se hincha y desaparece.

El estroma experimenta, igualmente, importantes modificaciones. Las células aumentan de tamaño, adquieren un aspecto poliédrico y una coloración que se hará progresivamente más eosinófila a medida que aumente su carga

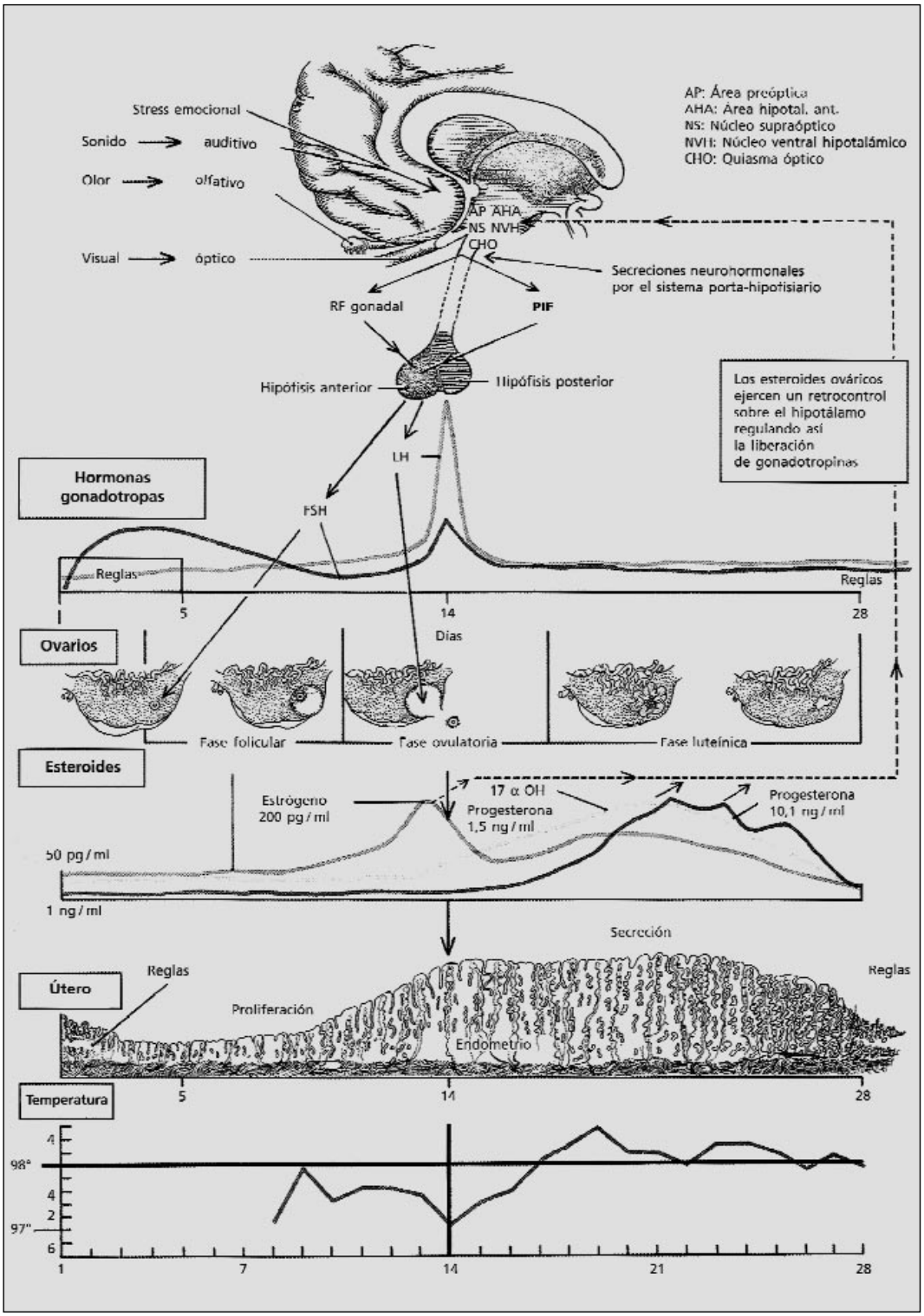

FIGURA 2. Ciclo menstrual.

en glucógeno. Los núcleos se redondean y comienzan a volverse «decidualiformes».

Las arteriolas espirales aparecen de forma muy contorneada, alargadas y con paredes engrosadas.

Menstruación

Durante la menstruación, la cual tiene lugar entre los días 1º-3º del ciclo, se produce la desintegración y descamación de la capa funcional del endometrio permaneciendo intacta la capa basal. Este proceso regresivo se inicia 24-48 horas antes de comenzar la regla, al tercer o cuarto día de iniciada la menstruación, toda la superficie uterina ya está epitelizada de nuevo.

Si el ovocito no es fecundado, se produce la involución del cuerpo lúteo y el consiguiente descenso de los estrógenos y progesterona. Esta caída hormonal determina la aparición de tres fenómenos endometriales: reacción vasomotora, pérdida tisular y menstruación. El efecto inmediato más característico del descenso hormonal es un adelgazamiento del grosor tisular y una marcada respuesta vasomotora de las arteriolas espirales. Con el adelgazamiento del espesor, el flujo sanguíneo en los vasos espirales disminuye, desciende el drenaje venoso y se produce consecuentemente vasodilatación. Posteriormente las arterias espirales sufren vasoconstricción y relajación rítmica. Cada espasmo es más profundo y prolongado. En la 24 horas que preceden a la menstruación estas reacciones vasculares dan lugar a alteración en las paredes de los vasos, necrosis y hemorragias.

El contenido de prostaglandinas (PGF-2alfa y PGE2) en el endometrio secretor alcanza sus niveles más altos en el momento de la menstruación. Se cree que la vasoconstricción y las contracciones miometriales asociadas a los fenómenos menstruales están mediadas significativamente por las prostaglandinas.

La duración de la menstruación oscila entre 2º-7º días.

2.3 Gametogénesis. Fecundación. Implantación

2.3.1. Gametogenesis

El desarrollo de un individuo comienza con la fecundación, fenómeno por el cual un espermatozoide masculino y un ovocito femenino se unen para dar lugar a un cigoto.

Se conoce como gametogénesis el proceso por el cual los gametos de ambos sexos se diferencian y maduran hasta ser aptos para dicha fecundación.

El objetivo de este proceso incluye:

- Reducir el número de cromosomas diploide (46) a un número haploide (23). Esto se logra gracias a la división meiótica de la célula.

  División meiótica: las células germinativas sufren dos divisiones meióticas para reducir el número de cromosomas a la mitad. Esta reducción del número de cromosomas es necesaria para que después de la fusión de los dos gametos se origine una nueva célula diploide origen del futuro individuo. Como consecuencia de la meiosis una célula germinativa primaria origina cuatro células hijas con 22 cromosomas más un cromosoma sexual, característico de los gametos maduros. Además durante la primera división meiótica se produce el entrecruzamiento o intercambio de segmentos entre las cromátides de los dos cromosomas homólogos de cada célula. Esto permite aumentar la variabilidad genética puesto que se crean «nuevos cromosomas».
- Preparar la morfología de la célula germinativa para la fecundación.

Espermatogénesis

Fenómeno mediante el cual las células germinativas primordiales masculinas (diploide, 2n) se transforman en un espermatozoide (haploide, n) tras sucesivas meiosis.

Inicio: la pubertad.

Final: se ha descrito la formación de espermatozoides normales hasta los 80 -90 años.

Secuencia: las células primordiales (2n), después de sucesivas mitosis originan un gran número de espermatogonios. Estos últimos se diferencian en espermatocitos primarios, que entran en una profase prolongada de 22 días, seguida de una rápida terminación de la primera meiosis. Una vez concluida esta etapa denominamos a la célula espermatocito secundario, el cual tras completar la segunda división meiótica pasará a llamarse espermátide (ya contiene un número haploide de cromosomas). Las espermátides experimentan una serie de cambios morfológicos que las transforman en espermatozoides maduros:

- Formación del acrosoma en la cabeza del espermatozoide.
  - Acrosoma: región de la cabeza del espermatozoide que contiene las enzimas que ayudarán en la penetración del ovocito durante la fecundación.
- Condensación del núcleo.
- Formación del cuello y la cola del espermatozoide.
- Eliminación de parte del citoplasma.

El tiempo necesario para que un espermatogonio se convierta en espermatozoide maduro es de aproximadamente de 84 días.

Ovogénesis

En la etapa prenatal, las células germinales primitivas de las gónadas femeninas se convierten por diferenciación en ovogonios. Estas células experimentan varias divisiones mitóticas sucesivas. Algunos de ellos se diferencian a ovocitos primarios y quedan detenidos en la profase de la primera división meiótica. Hacia el quinto mes del desarrollo embrionario el número de células germinativas alcanza su máximo (se calcula que aproximadamente son 7.000.000). Desde ese momento comenzará la degeneración celular por atresia de los ovocitos. El ovocito primario que sobrevive junto con las células epiteliales que lo rodean se denomina folículo primordial.

En la etapa postnatal, los ovocitos primarios permanecerán en fase de reposo (profase) hasta llegar a la pubertad. Una recién nacida tiene entre 700.000 y 2.000.000 de ovocitos primarios. Durante la niñez la mayoría de los ovocitos experimentan atresia, de modo que al llegar a la pubertad una niña presentará alrededor de 400.000 ovocitos.

Durante la pubertad en cada ciclo ovárico, comienzan a madurar varios ovocitos primarios, pero por lo general sólo uno de ellos alcanza la madurez y los demás se atresian. El ovocito seleccionado continua se primera división meiótica, que lleva a la formación de dos células hijas

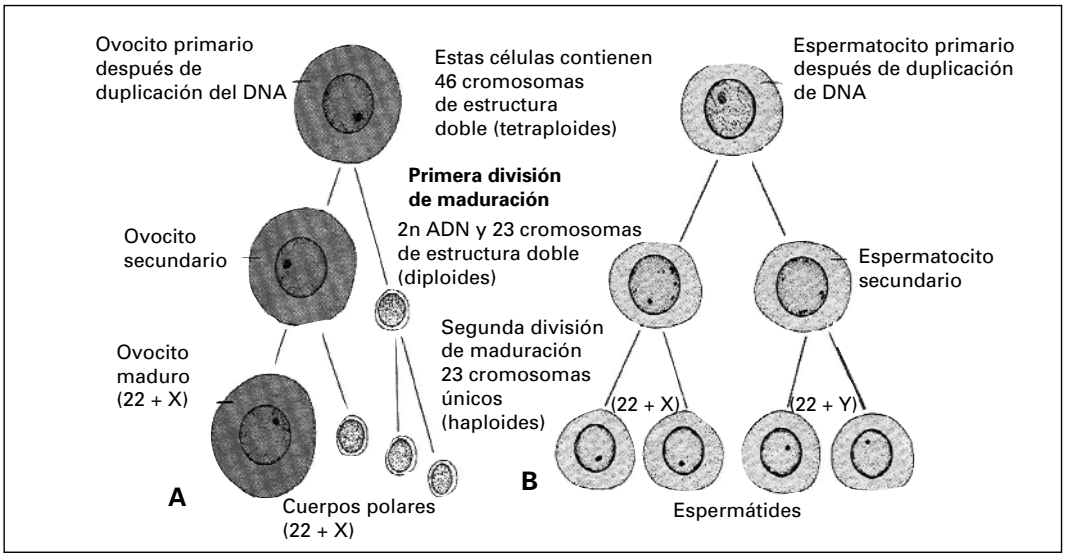

FIGURA 3. Esquema de los fenómenos que ocurren durante la división meiótica.

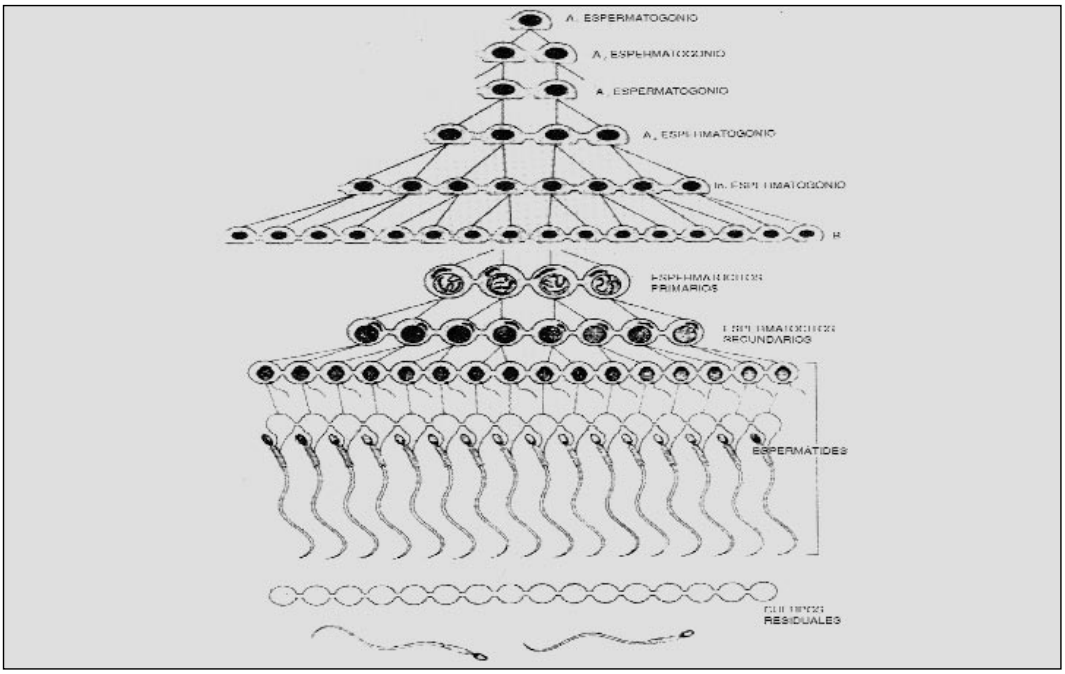

FIGURA 4. Esquema que ilustra el origen de los espermatozoides a partir de una célula germinativa primitiva.

de diferente tamaño, el ovocito secundario grande (2n) y el primer corpúsculo polar pequeño. La primera división meiótica se termina poco antes de la ovulación. El ovocito entra en segunda división meiótica, que sólo llega a su término si es fecundado; de lo contrario degenera 24 horas después de la ovulación.

2.3.2. Fecundación

Fusión de los gametos masculino y femenino que tiene lugar en la ampolla de la trompa uterina. En la fecundación se fusionan los pronucleos dando lugar a un huevo fecundado.

Al comenzar un ciclo ovárico en la mujer, un número determinado de folículos primordiales comienza a crecer, pero sólo uno de ellos alcanza su madurez total y expulsa un ovocito, es decir, se produce la ovulación. El ovocito liberado avanza por la trompa de Fallopio impulsado por la pared muscular de la misma hacia la cavidad uterina. Si este ovocito no es fecundado muere 12-24 horas después de la ovulación.

Los espermatozoides antes de fecundar el ovocito deben experimentar los siguientes cambios una vez que son depositados en el tracto genital femenino:

a) *Capacitación:* pérdida de una capa de glucoproteínas de la membrana plasmática de los espermatozoides. Gracias a estas modificaciones de la estructura de la membrana los espermatozoides adquieren su capacidad fecundante.
b) *Reacción acrosómica:* (ocurre en la vecindad inmediata del ovocito) gracias a la acción de sustancias derivadas de la corona radiata del ovocito se producen cambios morfológicos a nivel del acrosoma del espermatozoide que posteriormente posibilitaran la penetración del espermatozoide en la zona pelúcida del ovocito. Así, una vez que se produce la fijación a dicha zona pelúcida, se desencadena la reacción acrosómica, que consiste en la liberación de los enzimas contenidos en el acrosoma del espermatozoide. Con ello se crea un túnel a través de las sucesivas capas de la célula femenina por donde pasa el espermatozoide hasta llegar al ovocito para fusionarse con él.

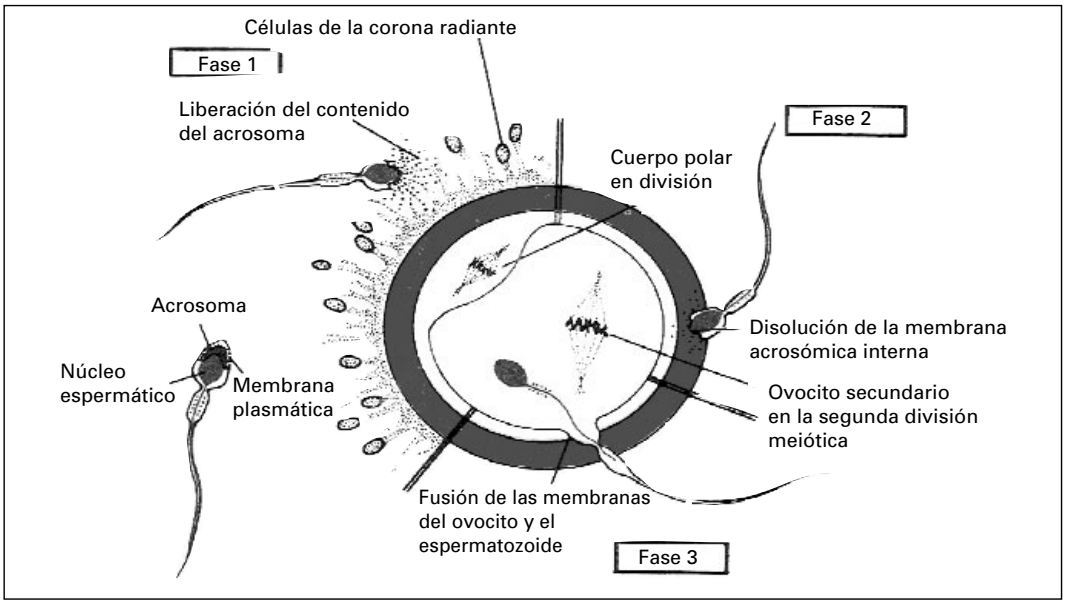

FIGURA 5. Esquema de la fecundación.

La fusión de las membranas celulares del ovocito y la del espermatozoide constituye la señal para que el ovocito se active. Esa activación supone la marcha de la segunda división meiótica (es decir, la formación del pronucleo femenino con un número haploide de cromosomas).

Los pronucleos masculino y femenino se aproximan , pierden sus membranas y orientan todos los cromosomas alrededor de un solo plano ecuatorial, lugar donde se realizara el intercambio de material genético materno y paterno. En este punto comienza el desarrollo embrionario.

La fecundación ha permitido el restablecimiento del número de cromosomas diploide en las células del cigoto a partir de células haploides del padre y de la madre, así como la determinación del sexo del futuro individuo.

2.3.3. Desarrollo embrionario

Segmentación

El cigoto sufrirá una serie de divisiones mitóticas consecutivas que se traducirán en un rápido incremento del número de células. Cada célula se denomina blastómera. En el periodo de 12 a 16 células el cigoto recibe el nombre de mórula por su semejanza a dicha fruta.

La mórula se divide en dos regiones, una masa celular interna y otra externa. La parte interna originará los tejidos del botón embrionario propiamente dicho y la parte externa los tejidos trofoblásticos, que se convertirán en la placenta. En este punto el cigoto pasa a denominarse blástula. Por procesos de licuefacción en el interior de la blástula aparece una cavidad (blastocele) que rechaza a un lateral el botón embrionario. En esta etapa la blástula cambia de nombre a blastocisto, con un botón embrionario llamado embrioblasto rodeado externamente por una masa de células llamada trofoblasto.

Implantación

El blastocisto es transportado hasta la cavidad uterina. Gracias a movimientos contráctiles de la trompa. Una vez allí se produce la implantación, es decir, la fijación del blastocisto al endometrio y a su posterior penetración en el mismo hasta invadir los vasos sanguineos maternos. Este proceso comienza el 6º día y termina el 12º día después de la concepción. Durante esta fase el trofoblasto comienza su

expansión penetrando a través del endometrio gracias a la liberación de enzimas proteolíticas.

Los sitios habituales de implantación del blastocisto humano son la cara posterior y anterior de la cavidad uterina. Cuando se produce la implantación fuera del útero se origina un embarazo ectópico potencialmente peligroso para la mujer por el gran riesgo de hemorragias internas.

Hacia el 12º día el blastocisto se ha hundido por completo en el endometrio. Dicho endometrio secretor sufre una transformación decidual en la cual sus células se cargan de lípidos y glucógeno. Estos cambios abarcan todo el endometrio.

A su vez, entre los dias 6º y 7º el embrioblasto se reordena en dos filas de células germinativas, una externa o ectodermo y una interna o endodermo. Es la fase de disco germinativo bilaminar.

Entre tanto el trofoblasto ha avanzado en su desarrollo rápidamente (en esta etapa crece mucho más velozmente que el disco embrionario bilaminar). El trofoblasto se diferencia en dos capas:

- Citotrofoblasto interno (capa de células mono nucleadas).
- Sincitotrofoblasto externo (capa de células multinucleadas caracterizado por la presencia de espacios lacunares intercomunicados en su seno).

La gran masa de células multinucleadas que es el sincitotrofoblasto se constituye en su avance por la decidua en múltiples vellosidades (incipientes vellosidades placentarias) y erosiona del revestimiento epitelial de los vasos maternos. La sangre materna pasa a los espacios lacunares del sincitotrofoblasto, estableciéndose así la circulación útero-placentaria.

Las vellosidades placentarias contienen capilares que estarán en contacto con el sistema circulatorio intra-embrionario, proporcionando así elementos nutricios y oxígeno al feto.

2.3.4. Desarrollo del huevo tras la nidación

Gastrulación

Proceso característico de la tercera semana de gestación mediante el cual aparece la tercera capa que compone el embrión llamada mesodermo. Dicha capa se origina a partir del ectodermo, que a través de una invaginación en superficie llamada línea primitiva permite la migración de células que se dispondrán entre dicho ectodermo y el endodermo. Se establecen así las tres capas germinativas del disco embrionario.

En el seno del mesodermo se forma una estructura tubular llamada notocorda que constituye un eje en la linea media del embrión y será la base del esqueleto axial.

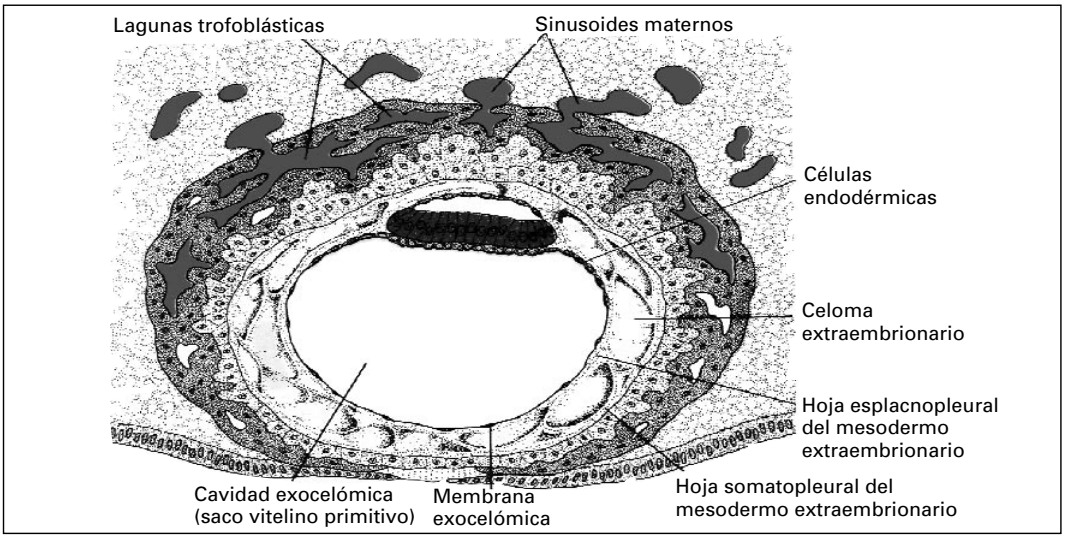

FIGURA 6. Esquema de un blastocisto humano de doce dias.

2.4 Embriología. Desarrollo y fisiología fetal

2.4.1. Período embrionario

Lapso de tiempo en el cual cada una de las tres hojas embrionarias da origen a varios tejidos y órganos específicos. Al final de la octava semana podrán identificarse los principales caracteres del cuerpo.

El disco germinativo trilaminar, en un principio aplanado y casi redondo, poco a poco se alarga y adquiere un extremo cefálico ancho (por la gran proliferación celular en esa región del embrión) y extremo caudal angosto. A partir de la tercera semana, las células germinativas comienzan a presentar diferenciación especifica. El disco germinativo comenzará a plegarse en dirección cefalocaudal y transversal, adoptando el embrión forma redondeada y curva.

Hacia el final de la tercera semana ya se han conformado las vellosidades placentarias definitivas, que envuelven a los vasos maternos. Los capilares de las vellosidades son los responsables del intercambio de productos entre la sangre de los vasos maternos y la sangre del embrión. Los elementos nutricios y el oxígeno pasan desde el lecho vascular materno a los capilares de las vellosidades placentarias, y desde estos últimos al embrión a través del cordón umbilical.

Derivados de la hoja germinativa ectodérmica

Origina los órganos y estructuras que mantienen el contacto con el mundo exterior:

a) Sistema nervioso central.
   Neurulación: proceso de inducción de la formación del neuroectodermo. Cuando este proceso se completa el sistema nervioso central queda representado por una estructura tubular cerrada con una porción caudal estrecha, la médula espinal, y una porción cefálica ancha, esbozo de las vesículas cerebrales.
b) Sistema nervioso periférico.
c) Epitelio sensorial del oído, nariz y ojo
d) Piel, pelo, uñas y esmalte de los dientes.
e) Hipófisis.
f) Glándulas mamaria y sudoríparas.

Derivados de la hoja germinativa mesodérmica

Origina los tejidos de sostén:

a) Tejido muscular.
b) Tejido óseo.
c) Tejido cartilaginoso.
d) Tejido subcutáneo de la piel.
e) Tejido vascular (corazón, arterias, venas, vasos linfáticos y células sanguíneas y linfáticas). El sistema cardiovascular del embrión aparece hacia la mitad de la tercera semana, cuando el embrión no es capaz de abastecerse de sustancias nutricias simplemente por mecanismos de difusión.
f) Sistema urogenital (riñones, gónadas y conductos, a excepción de la vejiga).
g) Bazo.
h) Glándulas suprarrenales.

El mesodermo se subdivide en mesodermo paraxial y mesodermo intermedio (región lateral). El mesodermo paraxial se separa en segmentos dispuestos en dirección cefalocaudal denominados somitas. Cada somita forma se propio esclerotoma, miotoma y dermatoma, que se corresponde a una vertebra, un grupo muscular determinado y un segmento cutáneo bien delimitado.

Derivados de la hoja germinativa endodérmica

a) Revestimiento epitelial del tracto digestivo y respiratorio. La formación del tracto gastrointestinal tubular depende en gran medida del plegamiento lateral y cefalocaudal del embrión.
b) Vejiga.
c) Parénquima de la glándula tiroides, paratiroides, hígado y páncreas.
d) Revestimiento epitelial de la cavidad del tímpano y de la trompa de Eustaquio.

Durante el segundo mes el aspecto del embrión se modifica sustancialmente por la formación de las extremidades, cara, oídos, ojos y nariz.

2.4.2. Desarrollo embrionario del aparato reproductor

El desarrollo embrionario del aparato urológico y genital están en íntima relación.

El sistema urogenital se origina a partir del mesodermo intermedio (pared posterior de la cavidad abdominal).

La clave del dimorfismo sexual es el cromosoma Y, que contiene en su brazo corto el gen determinante de los testículos y ocasiona el desarrollo de los testículos y la falta de ovarios.

Las gónadas adquieren morfología masculina o femenina a partir de la semana 7ª de la gestación.

Las células germinativas primitivas aparecen en la pared del saco vitelino (cavidad originada al principio del desarrollo embrionario localizada en la región ventral del embrión en su etapa de disco) hacia el final de la 3ª semana y migran hacia las gónadas gracias a movimientos ameboides. Es necesario la llegada estas células primordiales a la gónada indiferente para estimular su diferenciación a masculino o femenino.

El aparato genital consiste en: gónadas, conductos genitales y genitales externos.

Testículos

Por influencia del cromosoma Y, los cordones sexuales primitivos localizados en el mesodermo intermedio, proliferan para formar los testículos o cordones medulares macizos. Estos cordones están formados por:

- Células germinativas primitivas, que se diferenciarán y madurarán hacia espermatozoides.
- Células de Sertoli, importantes para la diferenciación sexual de los genitales externos y conductos genitales (masculinos).
- Células de Leydig, cuya secrección hormonal (testosterona) es importante para la diferenciación sexual de los conductos genitales y de los genitales externos.

Ovarios

Los cordones sexuales primitivos del mesodermo embrionario se disgregan en acúmulos celulares irregulares que contienen las células germinativas primitivas. El epitelio superficial de la futura gónada prolifera, penetra entre esos acúmulos celulares y los rodea. Las células germinativas primitivas se diferencian posteriormente a ovogonios y esas células epiteliales que los rodean formarán las células foliculares. Estas últimas son de gran importancia en el ciclo ovárico porque elaboran estrógenos, fundamentales para que ocurra la ovulación (folículo: ovocito y células epiteliales que lo rodean).

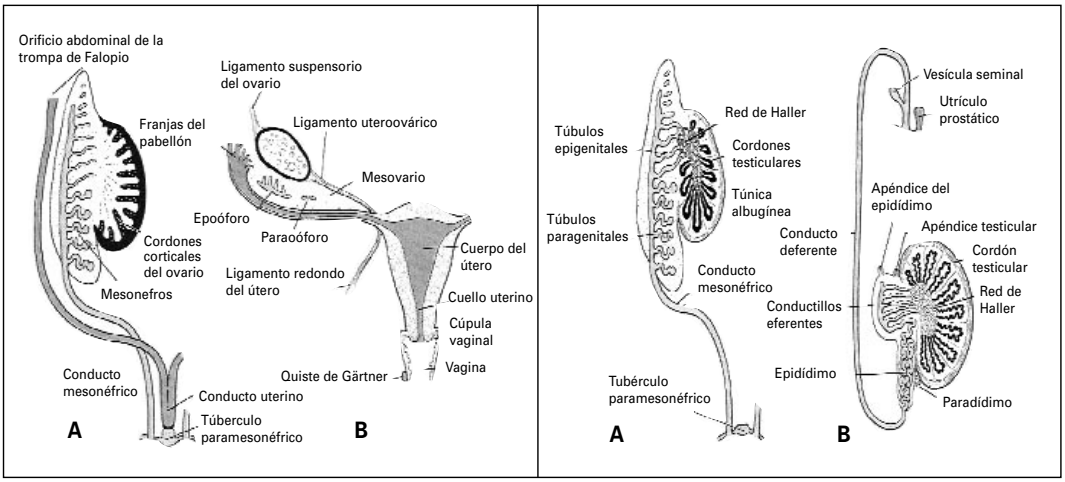

FIGURA 7. Esquema del desarrollo de los conductos genitales (izda: femeninos; dcha: masculinos).

Conductos genitales

El sistema de conductos indiferenciados se desarrolla por la influencia de las hormonas. Los embriones, masculinos y femeninos, tienen inicialmente dos pares de conductos genitales: mesonéfricos y paramesonéfricos. Los conductos genitales masculinos se desarrollan por influencia de la testosterona, que es elaborada por las células de Sertoli de los testículos y estimula el desarrollo de los conductos mesonéfricos (conducto deferente, epidídimo) mientras que la sustancia inhibidora de Müller inhibe el de los conductos paramesonéfricos (sistema de conductos femeninos).

Los estrógenos pueden influir en el desarrollo de dicho sistema de conductos femeninos paramesonéfrico y dar origen a la trompa de Fallopio, útero y porción superior de la vagina. Dado que en el embrión femenino no existe testosterona, el sistema de conductos mesonéfricos sufre una regresión.

Genitales externos

El aparato urogenital y digestivo desembocan inicialmente en una cavidad común, la cloaca o seno urogenital. En el curso de la sexta semana se subdivide en una región urogenital (delante) y una región anal (detrás).

La región urogenital incluye:

- Pliegues uretrales.
- Membrana urogenital.
- Tubérculo genital.
- Prominencias genitales.

a) *Genitales externos masculinos:* bajo la influencia de los andrógenos el tubérculo genital se prolonga y pasa a denominarse falo. El falo tira de los pliegues uretrales, que serán el origen del surco uretral. Por fusión de ambos en la linea media se formará la uretra peneana. Las prominencias genitales se desplazan en sentido caudal, alejándose de la zona inguinal, y formar la bolsa escrotal.

b) *Genitales externos femeninos:* no está claro cuales son los factores que gobiernan el desarrollo de los genitales externos femeninos (¿estrógenos?). En este caso el tubérculo genital se alarga poco y forma el clítoris. Los pliegues uretrales no se fusionan en la linea media y se transformarán en los labios menores. Las prominencias genitales crecen y forman los labios mayores. Los 2/3 interiores de la vagina se forman en el punto de unión del seno urogenital y los conductos paramesonéfricos, donde se produce una intensa proliferación celular que posteriormente se canaliza.

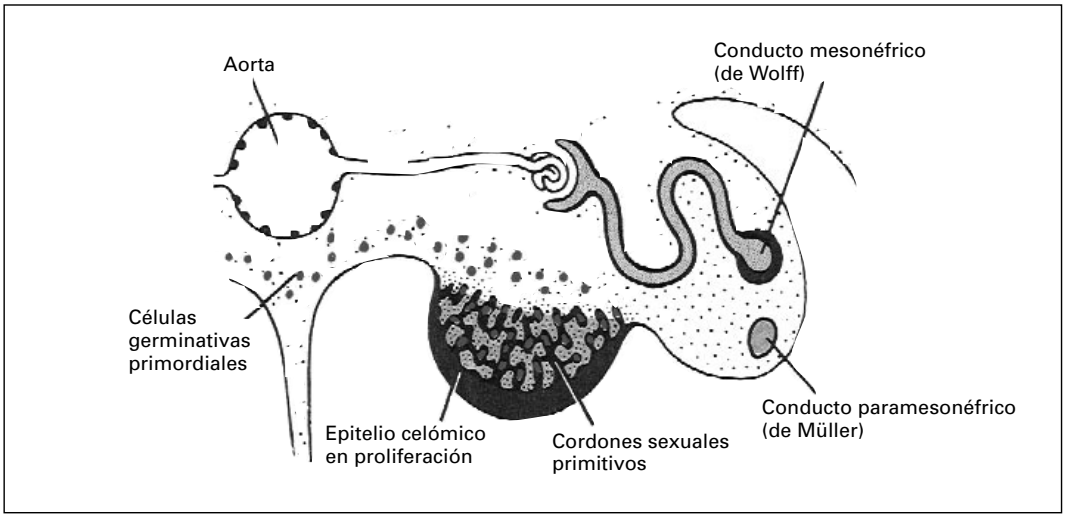

FIGURA 8. Corte transversal de la región lumbar de un embrión de 6 sem, donde se ve la gónada indiferente con los cordones sexuales primitivos.

2.4.3. Períodos de desarrollo fetal

Una vez finalizado el período embrionario, que se extiende hasta la semana 12ª y en el que tiene lugar la organogénesis, comienza el período fetal. En este momento el embrión-feto tiene una longitud cercana a los 4 cm. El desarrollo durante el período fetal implica el crecimiento y la maduración de las estructuras que se formaron durante el período embrionario. En este momento, algunas de las principales estructuras corporales ya están formadas, aunque la mayor parte del desarrollo pulmonar todavía no se ha producido.

El período fetal podemos a su vez dividirlo en dos fases, una primera fase de crecimiento rápido y otra de aumento de peso.

Período de crecimiento rápido

Tiene lugar hasta la semana 28. Se caracteriza por el crecimiento rápido que experimentan los órganos gracias a una gran proliferación celular. A partir de la semana 25 el crecimiento se hace menos acusado con hipertrofia de las células. La longitud del feto aumenta extraordinariamente, con un promedio de 5 cm durante los meses tercero, cuarto y quinto.

Período de aumento de peso

Se denomina también período de hiperplasia y discurre desde la semana 28 hasta el final de la gestación. Se produce un aumento muy importante de peso (un promedio de 700 g/mes durante los últimos 2 meses). El peso máximo del feto a las 20ª semanas es de 500 g, a las 28 de 1.000 g y a término de 3.200 g. Junto al aumento de peso tiene lugar la maduración funcional de los diferentes sistemas orgánicos.

El crecimiento fetal está regulado por varios factores:

Factores placentarios: anomalías de la placenta que desencadenan una insuficiencia uteroplacentaria. El lactógeno placentario (hPL) desempeña un papel importante en la regulación del crecimiento y del aumento del peso fetal actuando por dos mecanismos; uno, aumentando la resistencia periférica a la insulina en la madre, con lo que al elevarse la glucemia se favorecerá el paso de glucosa al feto, y dos, a través de una acción anabolizante que produce un aumento de la síntesis proteica materna, y por tanto, un aumento del paso de aminoácidos al feto.

Factores fetales: dotación genética, cromosomopatías, infecciones, la hormona del crecimiento, somatomedinas (sobre todo la somatomedina C o IGF-I), cortisol, prolactina y de forma especial la insulina.

Factores maternos: somatomedina materna, enfermedades cardiovasculares, enfermedades metabólicas, malnutrición, tabaco y alcohol.

Crecimiento intrauterino retardado (CIR)

Definimos CIR como una disminución patológica del ritmo de crecimiento fetal. El resultado final es un feto que no alcanza su potencial inherente de crecimiento, presentando un peso al nacer por debajo del 10º percentil o de 2 DE.

Se relaciona con un mal pronóstico perinatal a medio y largo plazo, multiplica por 10 la morbimortalidad fetal. Ocurre en un 5% de los embarazos, afectando entre un 3-10% de los recién nacidos.

El CIR se puede clasificar en tres tipos:

CIR simétrico

Constituye un 33% de los casos de CIR. Suelen aparecer como consecuencia de lesiones sufridas durante el primer trimestre (cromosomopatías, malformaciones, alteraciones genéticas, déficit nutricional). Se caracteriza por tratarse de un feto proporcionalmente pequeño durante toda la gestación, manteniéndose todas sus biometrías por debajo del rango de la normalidad.

CIR asimétrico

Suele ser secundario a un proceso que comienza al final del segundo trimestre o a principios del tercero que provoca una insuficiencia placentaria. El feto con CIR asimétrico generalmente mantiene una biometría cefálica normal a expensas de una reducción del crecimiento abdominal y de los tejidos blandos, existiendo un compromiso variable de la longitud fetal. Si este proceso se mantiene hasta el final de la gestación, así como en los casos más graves, terminará por afectarse también el crecimiento cefálico.

CIR mixto

Presenta características de ambos. El potencial de crecimiento se ve alterado por patología infecciosa (rubéola, toxoplasmosis, citomegalovirus), tabaquismo, drogas, etc.

Desarrollo del pulmón fetal

Como ya se ha comentado, la mayor parte del desarrollo pulmonar tiene lugar durante el período fetal.

Se distinguen tres fases en el desarrollo del pulmón fetal:

Fase pseudoglandular

Tiene lugar desde que aparecen los esbozos pulmonares en la zona del intestino anterior (días 26 o 28 después de la concepción) hasta la semana 17ª.

Fase bronquial

Los bronquios terminales se canalizan, las paredes que limitan la luz se alargan y adelgazan. Comienza a desarrollarse un plexo capilar alrededor de los bronquíolos terminales que constituyen un sistema rudimentario de intercambio gaseoso. Tiene lugar desde la semana 18ª hasta la 24ª.

Fase alveolar

A partir de la semana 24ª los bronquios terminales comienzan a dividirse en tres o cuatro bronquíolos respiratorios, a partir de los cuales se forman los sacos terminales del pulmón fetal. A medida que el embarazo se aproxima a su término, aparecen los alvéolos, proceso que se acelera con el nacimiento y continua hasta los dos años de vida.

Junto con el desarrollo anatómico se produce la diferenciación funcional, la cual depende de un material tensoactivo que recubre la superficie de los alvéolos y que actúa disminuyendo la tensión superficial de la interfase aire-tejido, con lo que impide que se colapsen: es el llamado agente tensoactivo pulmonar.

Junto con el desarrollo del parénquima pulmonar se produce el de la pared torácica. Aparecen movimientos respiratorios, al principio muy esporádicos e irregulares, pero que a partir de la semana 20 se van haciendo cada vez más rítmicos y las fases de apnea son menos frecuentes. Los movimientos respiratorios producen la entrada y salida de líquido amniótico hasta el árbol bronquial, lo cual es imprescindible para el desarrollo normal del pulmón. Los movimientos respiratorios del feto obedecen a estímulos del sistema nervioso central.

2.4.4. Fisiología fetal: aparatos, sistemas y maduración

Aparato circulatorio

La circulación sanguínea es una de las funciones que primero se instauran en el organismo fetal. Antes de su aparición los nutrientes se difunden a través del celoma extraembrionario desde la placenta. El día 21º de vida embrionaria ya existe corazón fetal y el MCF aparece el día 22º. En la vida intrauterina el circuito circulatorio está dispuesto en paralelo mientras que en la vida postnatal es en serie.

El intercambio materno-fetal se realiza en los vasos de las vellosidades coriales de los espacios intervellosos. Los vasos vellositarios confluyen formando la vena umbilical, cargada de oxígeno y nutrientes, que sale de la placenta se incorpora al cordón umbilical y entra al feto. Asciende por la pared anterior del abdomen y desemboca en la vena cava inferior de dos maneras: la mitad de la sangre lo hace de manera directa a través del conducto venoso de Arancio y el resto por ramas que van al hígado (lóbulo izquierdo del parénquima hepático) y después a la vena cava inferior. Así, en la cava inferior encontramos sangre que viene desde las extremidades inferiores y abdomen (saturación de oxígeno del 40%), sangre que proviene del conducto venoso (saturación 83%) y de la vena hepática izquierda (saturación del 73%) pero no se mezclan.

La cava inferior desemboca en la aurícula derecha. La sangre rica en oxígeno es orientada directamente al foramen oval (por medio de la cresta dividens o septum secundum) y a la aurícula izquierda. De la aurícula izquierda esta sangre oxigenada se mezcla con sangre pobre en oxígeno que proviene de las venas pulmonares. De allí la sangre pasa al ventrículo izquierdo, desde él a la aorta que la distribuirá

por el cuerpo. De las arterias hipogástricas salen las dos arterias umbilicales que se incorporarán al cordón umbilical y llegarán a la placenta, se ramificarán y al llegar a las vellosidades coriales realizarán el intercambio. El 60% de la sangre de la aorta pasa a las hipogástricas.

Desde la aurícula derecha la sangre pobre en oxígeno, proveniente de la cava superior y de la cava inferior, pasa al ventrículo derecho y a la arteria pulmonar. La mayoría de esta sangre pasa a la aorta por el conducto arterioso después de la salida de los troncos braquicefálicos. La consecuencia es que la mitad inferior del feto está peor oxigenada que la parte superior. Sólo el 10-15% de la sangre de la arteria pulmonar llegará a los pulmones, volviendo a la aurícula izquierda por las venas pulmonares.

En el momento del parto al ligar el cordón el aporte de sangre que recibe la aurícula derecha disminuye drásticamente, bajando la presión intraauricular produciéndose el cierre funcional del foramen oval (el anatómico se completará pasadas unas semanas). Al expandirse el pulmón, disminuyen las resistencias vasculares (por el aumento de la presión de oxígeno) y la sangre de la arteria pulmonar va en su mayoría al aparato respiratorio. El conducto arterioso se cierra por vasoconstricción (al aumentar la pO2) en 10-15 horas (las prostaglandinas pueden retrasar el cierre). Con estas modificaciones cesa la mezcla de sangre enriquecida en oxígeno con la pobre en oxígeno. Estos cambios tardan horas, e incluso días, en establecerse definitivamente.

Aparato respiratorio

Aunque ya está desarrollado en el tercer trimestre, permanece inactivo ya que el intercambio gaseoso tiene lugar en la placenta. Se ha demostrado que a partir de la semana 11ª existen movimientos respiratorios en el feto, que al inicio son irregulares pero que van adquiriendo regularidad según avanza el embarazo y disminuyen al acercarse el momento del parto. Cuando existe sufrimiento fetal se hacen mucho menos frecuentes y las inspiraciones aumentan de amplitud. Los estímulos de los movimientos respiratorios del feto provienen del SNC (en anencéfalos no existen o están muy disminuidos). Con estos movimientos se produce entrada y salida de LA al árbol respiratorio y esta circulación del LA imprescindible para el normal desarrollo de los pulmones, como demuestra la hipoplasia pulmonar que se produce en los fetos con un oligoamnios precoz.

La maduración del pulmón fetal necesita la formación de los alvéolos revestidos de células alveolares tipo I, que facilitan el intercambio gaseoso, y de células de tipo II que tienen cuerpos laminares con gránulos eosinófilos que contienen el surfactante pulmonar, sintetizado a partir de la 24ª semana.

El surfactante pulmonar es una sustancia compleja compuesta en un 90% por fosfolípidos y el 10% restante por apoprotínas. De los fosfolípidos, la fosfatidilcolina (lecitina) es más del 70%, seguida por el fosfatidilinositol y fosfatidilglicerol (6%). Su función principal es mantener la tensión superficial de la pared alveolar cuando el volumen pulmonar es aún pequeño, así previene las atelectasias y que el pulmón se colapse una vez iniciada la respiración postnatal.

En el momento del parto, al salir la cabeza, el tórax del feto sufre una presión muy alta por parte del canal del parto contribuyendo a la salida del líquido presente en el árbol respiratorio. En ese momento, el feto debe poner en marcha rápidamente complejos fenómenos para conseguir la respiración, que necesitan suficiente madurez del sistema nervioso central para responder a los estímulos (la intensa estimulación táctil y térmica del parto, hipoxia e hipercapnia al ligar el cordón umbilical).

Aparato digestivo

Se ha demostrado que desde la semana 12ª el feto es capaz de realizar movimientos de deglución. Esta deglución colabora en la regulación del líquido amniótico. Además, puede absorber sustancias como agua, glucosa, electrolitos, etc., desde edades gestacionales precoces. El meconio es el contenido verde del intestino y está compuesto por LA deglutido, material de descamación, secreciones de las células intestinales y por biliverdina. Los movimientos peristálticos aparecen temprano en la gestación, al igual que las secreciones enzimáticas, de mucina y ácido que se completarán tras el nacimiento.

El hígado del neonato es, proporcionalmente mayor al del adulto, con contenido elevado de glucógeno que disminuye poco después del nacimiento. Produce bilis pero tiene gran dificultad en conjugar la bilirrubina libre porque tiene déficit de las enzimas necesarias (glucuronil-transferasa y UDP-glucurónico-deshidrogenasa. Este defecto enzimático es el responsable de la ictericia fisiológica del recién nacido.

La insulina atraviesa la placenta escasamente, así que se supone que es producida por el propio feto. Se puede aislar en el páncreas del embrión a las 8-9ª semanas y en plasma a las 12ª. La liberación de insulina aumenta según avanza la gestación. El glucagón también aparece pronto en el plasma del feto y tampoco atraviesa la placenta. El feto a término, cuando la madre es sana, responde adecuadamente a la sobrecarga de la glucosa liberando insulina pero esta secreción es más lenta que en el adulto y la cantidad es proporcionalmente menor. Esta respuesta es mayor al final de la gestación. Los hijos de una madre diabética responden más rápido y con más intensidad, esto se supone que es debido a que el páncreas se ha sensibilizado a la hiperglucemia.

Sistema endocrino

La regulación de las hormonas hipofisarias la controla el propio feto. La ACTH en plasma fetal aumenta a lo largo de la gestación hasta la semana 34ª y a partir de ese momento comienza a disminuir.

La GH, TSH y gonadotropinas también aparecen en etapas precoces de la gestación. Existen diferencias sexuales en la producción de FSH: en el feto femenino los niveles a la semana 20ª es similar a la mujer castrada y en el feto masculino es casi inexistente a esas semanas.

Al término, disminuye la secreción de gonadotropinas y aumenta la PRL, fenómeno que ocurre a la inversa al nacimiento. La diferenciación sexual no depende de las gonadotropinas, pero son necesarios para el desarrollo gonadal y de los genitales externos en el varón.

La PRL aparece en la semana 12ª y parece implicada en la maduración pulmonar y regulación del volumen del LA.

Las glándulas suprarrenales del feto son de gran tamaño y tras el nacimiento disminuyen rápidamente. Su desarrollo está estimulado por la HCG y la ACTH (primera y segunda mitad del embarazo, respectivamente). El 80% de la glándula está constituido por la zona cortical que produce esteroides desde el primer trimestre:

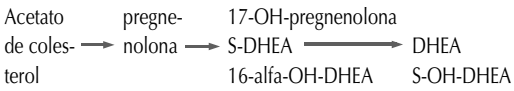

La suprarrenal fetal carece de la enzima 2-beta-OH-esteroide-deshidogenasa, por ello el S-DHEA y el S-OH-DHEA pasan a sangre fetal y llegan a la placenta donde se producen los estrógenos. La placenta aporta a la suprarrenal la progesterona que sirve de sustrato para la producción de andrógenos, cortisol y androstenodiona. Al final de la gestación el cortisol aumenta mucho interviniendo en la maduración del pulmón fetal y la producción del surfactante pulmonar. El estrés no produce en el feto aumento de cortisol ni de ACTH.

La oxitocina y vasopresina también son producidas desde temprano e intervienen en el inicio del parto, en el sistema cardiovascular, regulación del transporte del agua y sodio y en la formación de la orina fetal.

Función renal

La presencia de filtrado glomerular se hace evidente a las 12ª semanas, a pesar de que la función renal se realiza en la vida intrauterina en la placenta, sin embargo la total maduración renal no se produce hasta después del nacimiento (el neonato no es capaz de manejar bien el sodio).

Signos ecográficos de madurez fetal

Existen varios signos ecográficos sugestivos de madurez fetal:

- Núcleo de osificación distal del fémur: aparece entre la semana 32-33ª.
- Núcleo de osificación proximal de tibia: lo podemos encontrar hacia la semana 36-37ª.
- Núcleo de osificación proximal del húmero: lo encontramos en fetos a término.
- Mayor econefringencia pulmonar que hepática.

2.5 Fisiología de la placenta. Membranas y líquido amniótico

2.5.1. Placenta

La placenta es el órgano encargado de poner en relación la sangre materna y la fetal, permite el intercambio gaseoso y de nutrientes, además de tener actividad metabólica y endocrina. Para la realización de las funciones de la placenta existe la circulación feto-placentaria que se caracteriza por baja resistencia y alto flujo.

La sangre fetal llega a la placenta a través de las arterias umbilicales que, en la cara fetal de la placenta, se dividen dando ramas a los troncos vellositarios. La sangre fetal, cuando llega a los capilares, se mantiene separada de la materna por la membrana sincitial. Después retorna al feto por la vena umbilical.

La sangre materna llega desde las arterias espirales que llegan al espacio intervelloso (ya en el día 15 postfecundación) y se mantienen abiertas por la invasión que hace el trofoblasto hacia su luz. El proceso de intercambio se produce por un gradiente de presiones, desde las arterias espirales (de diámetro reducido y, por tanto, altas presiones) a los vasos fetales.

Las funciones de la placenta se pueden agrupar en: transporte e intercambio de sustancias, función endocrina y función inmunológica.

Transporte e intercambio de sustancias

Difusión simple: Oxígeno, CO, Na, K, Cl, lípidos, vitaminas liposolubles, proteínas plasmáticas, IgG (antes de la 22ª semana) que es la única inmunoglobulina que atraviesa la placenta.

Transporte activo: Ca, Mg, P, I, Fe, vitaminas hidrosolubles, aminoácidos, IgG (después de la 22ª semana).

Difusión facilitada: Glucosa (principal sustrato metabólico del feto).

El oxígeno que atraviesa la placenta es el que va disuelto en el plasma materno. Por ello debe haber un equilibrio entre el transportado por la hemoglobina y el disuelto, de forma que según disminuye éste se libera el unido al grupo hemo (por la curva de disociación de la hemoglobina). La captación de O_2 por la sangre fetal es favorecida por la mayor afinidad de la hemoglobina fetal por él, por su concentración en los hematíes y por el efecto Bohr.

La bilirrubina conjugada pasa rápidamente la placenta, mientras que la no conjugada no la atraviesa.

La insulina no pasa la placenta hasta etapas muy avanzadas del embarazo y lo hace en cantidades muy pequeñas. Las hormonas proteícas tampoco atraviesan la barrera feto-placentaria.

Función endocrina

Gonadotropina coriónica humana (hCG): mantiene el cuerpo lúteo, estimula la esteroidogénesis y tiene actividad TSH-like. Aparece al 9º día postconcepción, alcanza su máximo a las 8-10ª semanas y desciende a partir del tercer mes. Es la base del diagnóstico bioquímico del embarazo.

Lactógeno placentario (hPL): su principal función es aumentar el anabolismo fetal y su concentración es proporcional a la masa placentaria. Aumenta de forma lineal en el embarazo.

Progesterona: se produce a partir de la 7ª semana en el sinciotiotrofoblasto desde el colesterol materno. Prepara el endometrio para la implantación, colabora en el transporte del huevo por la trompa e inhibe la contracción del miometrio.

Estrógenos: su síntesis requiere de contribución materna, placentaria y fetal. El principal es el estriol que proviene un 30% del colesterol materno y 70% del colesterol fetal. Estimula las mamas y el miometrio y mantiene el flujo uteroplacentario.

Función inmunológica

Ya hemos comentado que el único anticuerpo materno que atraviesa la placenta es la

IgG. Además, ésta actúa como protección del feto frente a las infecciones.

2.5.2. Membranas ovulares

Están constituidas por el corion y el amnios. El corion es una fina membrana que recubre toda la cavidad uterina, excepto en la zona de la placenta donde se continúa con los bordes de ésta. La cavidad amniótica, según va creciendo, ocupa todo el útero. La membrana amniótica recubre la cara interna del corion, la superficie fetal de la placenta y el cordón umbilical.

2.5.3. Líquido amniótico

Es el medio que va a proteger al feto de las agresiones externas. Además, posee un complejo mecanismo de nutrición fetal y de regulación metabólica.

Su volumen varía a lo largo de la gestación, va aumentando desde los 50 ml a la 12ª semana, 400ml en la 20ª semana, a los 1000 ml en la semana 36-38ª. Después va descendiendo lentamente hasta un nivel más bajo, cuanto más tiempo dure el embarazo (a término oscila entre 500 y 1500 ml). Existe una relación proporcional entre la edad gestacional y la cantidad de líquido amniótico en la primera mitad de la gestación, indicando que es una constante limitada únicamente por el desarrollo fetal, mientras que en la segunda mitad intervendrían otros factores. Posee una densidad aproximada de 1006-1081 y un pH de 7.

La composición también varía según el tiempo de embarazo, siendo al principio parecido al plasma materno pero con menos contenido proteico. El agua representa un 98-99% de sus componentes, otros son: proteínas, glucosa, fosfolípidos, vitaminas, enzimas (fosfatasa alcalina), hormonas, etc. Además presenta componentes celulares procedentes del feto en suspensión.

Se ha calculado que en unas 2-3 horas todo el contenido en agua del LA se ha renovado. El 25% de esta circulación se realiza a través del feto y del cordón umbilical y, el resto, por las membranas oculares y la superficie placentaria.

El feto realiza intercambio de LA a través del aparato digestivo (deglute de 6-70ml/h), aparato respiratorio (poco importante en cantidad, pero las secreciones del árbol respiratorio contribuyen al componente lipídico) y el aparato urinario (15-20ml/h mediante la orina, cantidad que va aumentando a lo largo de la gestación modificando la composición del LA disminuyendo la osmolaridad y los electrolitos y aumentando la urea y la creatinina). Durante las primeras 12 semanas, la piel juega también un importante papel en el intercambio del LA.

Las funciones del LA son principalmente las de protección del feto frente a posibles traumatismos externos y permitirle la movilidad necesaria para su desarrollo. Otras funciones son:

- Estímulo para favorecer la maduración pulmonar (parece ser debido a la presencia en el LA de factor de crecimiento epidérmico y prolactina).
- Contribución al desarrollo de las glándulas salivares y el aparato digestivo
- Nutrición fetal y mantenimiento del equilibrio ácido-básico.
- Papel importante en la dilatación cervical cuando se desencadena el trabajo de parto, cuando se mantiene la integridad de la bolsa por la acción hidrostática.
- Acción bacteriostática por la presencia de inmunoglobulinas y sustancias como las peroxidasas en su composición.

BIBLIOGRAFÍA

CABERO ROURA, L.: *Tratado de Ginecología, Obstetricia y Medicina de la Reproducción.* Ed. Panamericana. 2003.

CABERO ROURA, L.: *Manual del Residente de Obstetricia y Ginecología.* Vol. I. 1977.

GONZÁLEZ MERLO, J.: *Obstetricia.* 7.ª Edición. Ed. Masson. 1997.

LANGMAN: *Embriología Médica.* 6.ª Edición. Ed. Panamericana. 1996.

USANDIZAGA, J. A: *Tratado de Obstetricia y Ginecología.* Vol. I: Obstetricia. Ed. Mc Graw-Hill-Interamericana. 1998.